

# **ДИАГНОЗ ВМД: КАК СОХРАНИТЬ ЗРЕНИЕ?**



**Если у Вас или Ваших родственников  
диагностирована ВМД  
(возрастная макулодистрофия)**


# СОДЕРЖАНИЕ

**Введение . . . . . 4**

## **Раздел 1.**

### **ВМД. Симптомы. Профилактика.**


**Диагностика. Лечение . . . . . 5**


 **ВМД: проблема мирового значения . . . . . 5**

 **Что означает «ВМД» и какой она бывает? . . . . . 6**

 **Когда нужно подозревать ВМД и как ее предупредить? 9**

 **Как распознать ВМД? . . . . . 14**

 **Что такое тест Амслера? . . . . . 18**

 **Что происходит в моем глазу при ВМД и что означает «жидкость в сетчатке» при влажной форме? . . . . . 22**

 **Как лечить ВМД? . . . . . 26**

## Раздел 2.

### Слово эксперту . . . . . 27

👁 Вопросы – ответы . . . . . 28

👁 Примеры . . . . . 39

👁 Заключение . . . . . 45

## Раздел 3.

### Как мне или моему близкому справиться с заболеванием? . . . . . 46

👁 Как оптимально организовать пространство в доме . . 47

👁 Если у близкого диагностирована ВМД . . . . . 60

👁 Что означает помогать близкому с ВМД? . . . . . 60

👁 Какие вопросы можно задать лечащему врачу, если у меня или моего близкого диагностирована ВМД. . . . . 61

### Список литературы . . . . . 64

## ВВЕДЕНИЕ




Данный материал предназначен для пациентов с возрастной макулярной дистрофией и их родственников, которые очень часто помогают своим близким с ВМД.

Материал поможет Вам лучше понять, что такое возрастная макулярная дистрофия, как ее правильно диагностировать и лечить. Также в брошюре представлено мнение врача-офтальмолога и примеры из жизни других пациентов.



**Важно помнить, что только офтальмолог может правильно установить диагноз и выбрать наиболее подходящие методы лечения!**

### КРАТКИЕ ФАКТЫ ПРО ВМД<sup>16</sup>

-  Возрастная макулярная дистрофия (ВМД) является причиной потери центрального зрения и в 75-80% случаев поражает оба глаза
-  ВМД может маскироваться под возрастное ухудшение зрения
-  Скорость развития и прогрессии заболевания может быть как медленной, так и быстрой

# ВМД: ПРОБЛЕМА МИРОВОГО ЗНАЧЕНИЯ



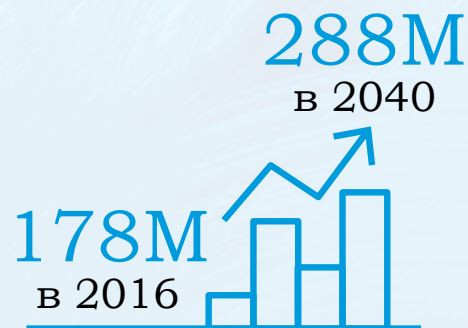
#1

причина слепоты  
в промышленно  
развитых  
странах<sup>13</sup>



#3

причина  
слепоты  
во всем мире<sup>13</sup>



М = млн, количество  
пациентов с влажной  
ВМД<sup>18</sup>

- 👁️ Существует два типа ВМД: сухая и влажная
- 👁️ У одного человека может наблюдаться как один тип ВМД, так и оба
- 👁️ Сухая форма может неожиданно перейти во влажную
- 👁️ Сухая форма может прогрессировать и приводить к снижению зрения без перехода во влажную
- 👁️ Пациент с тяжелой ВМД не становится полностью слепым, но потеря центрального зрения значительно влияет на повседневную жизнь

# ЧТО ОЗНАЧАЕТ «ВМД» И КАКОЙ ОНА БЫВАЕТ?

- 👁 «В» - возрастная
- 👁 «М» - макулярная
- 👁 «Д» - дистрофия

*Синонимы ВМД – «возрастная макулодистрофия», «возрастная макулярная дегенерация», «возрастная макулопатия».*

## **«В» – возрастная**



Заболевание обычно развивается после 60 лет, но по мере старения населения, увеличения количества пожилых людей распространенность ВМД также возрастает. При этом становится больше пациентов, у которых ВМД развивается в более молодом возрасте.

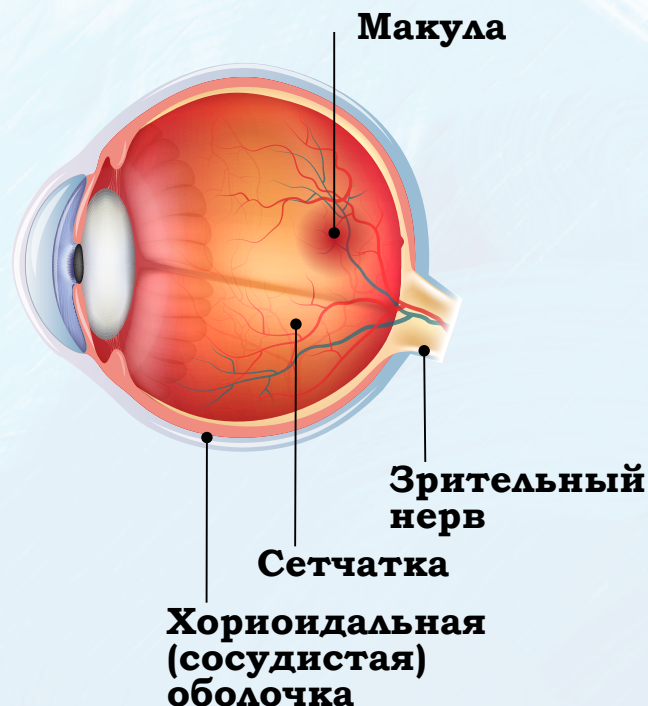
## **«М» – макулярная**

Макула – это центр сетчатки, так называемое желтое пятно, где происходит фокусировка световых лучей. Это небольшой, но самый чувствительный участок, где сконцентрированы наиболее важные клетки – фоторецепторы: палочки и колбочки.

Эти клетки отвечают за четкое центральное зрение и цветовосприятие. Через них сетчатка превращает то, что мы видим, в электрические сигналы, которые затем через зрительный нерв поступают в головной мозг, где и создается картинка – изображение, которое мы видим<sup>8</sup>.

### «Д» – дистрофия

При развитии повреждений, возрастных изменений в макуле (возникает ее дистрофия), центральная часть картинки может выпадать, она может искажаться, возникают ее помутнения.



**Хорошее зрение здорового глаза может длительное время маскировать изменения в больном глазу. О болезни пациент может узнать случайно, закрыв один глаз и обнаружив нарушение зрения в другом.**

ВМД может развиваться медленно, исподволь, и изменения зрения длительно не проявляются. Иногда заболевание быстро, в течение нескольких месяцев, приводит к потере зрения на одном или обоих глазах. Течение заболевания определяется его формой.

## ДВА ТИПА ВМД<sup>6</sup>

85%

сухая ВМД

- Постепенное снижение зрения
- Менее выраженное снижение зрения

15%

влажная ВМД

- Быстрое снижение зрения
- Необратимое (при отсутствии лечения) снижение зрения
- В основе – аномальное разрастание сосудов

в 90%  
случаев тяжелого  
снижения зрения  
причиной является  
влажная ВМД



## КОГДА НУЖНО ПОДОЗРЕВАТЬ ВМД И КАК ЕЕ ПРЕДУПРЕДИТЬ?

### **Какие выделяют характерные симптомы сухой и влажной ВМД?**

Наиболее распространенным симптомом при сухой ВМД является легкое затуманивание, дискомфорт при работе на близком расстоянии. Может требоваться больше света, например для чтения. Наиболее ранним симптомом влажной ВМД является искривление или искажение линий и предметов. Эти симптомы характерны и для сухой, и для влажной ВМД, однако снижение зрения при влажной ВМД значительно более выражено и происходит быстрее.

### **Нужно ли регулярно наблюдаться и проходить углубленное обследование?**

Ранняя диагностика очень важна для любого заболевания, в том числе для поражения центральных отделов сетчатки глаза, к которым относится ВМД. На ее поздних стадиях происходит быстрая потеря зрения – иногда за месяцы и даже недели пациент теряет возможность полноценно выполнять такие повседневные действия, как чтение, совершение покупок и другие. **Поэтому, чем раньше диагностировано заболевание и начато лечение, тем больше шансов сохранить зрение и в ряде случаев даже улучшить его.**

## **Какие симптомы могут сигнализировать о развитии тяжелой формы, при которой как раз есть риск быстрой потери зрения?**

Наиболее опасные симптомы, при появлении которых следует насторожиться и немедленно обратиться к офтальмологу, – появление искривлений и искажений предметов и линий: например, кажутся изогнутыми и искривленными столбы и деревья, линии книжных полок, оконных и дверных проемов; могут восприниматься искаженными лица людей, строки текста в книге или на экране монитора и т.д. Все эти симптомы могут быть ранними проявлениями более тяжелой – влажной формы макулодистрофии. При их появлении необходимо, не откладывая, обратиться к офтальмологу!



**Если Вы отмечаете наличие у себя одного из нижеперечисленных симптомов, нужно срочно обратиться к офтальмологу!**


Темное пятно в центре



Буквы становятся неразборчивыми, сложными для прочтения



Искривление линий




Темные и неровные пятна в центральном поле зрения



Точные причины ВМД неизвестны, они изучаются исследователями по всему миру. Но в настоящее время известны **«факторы риска»**, то есть то, что повышает риск развития ВМД у конкретного человека<sup>4,5,14</sup>.

**К ним относятся**



Возраст



Курение



Наследственность



Повышенный уровень общего холестерина



Повышенное артериальное давление



Воздействие УФ-излучения /солнечного света



Недостаток в питании определенных нутриентов, витаминов и минералов

## 11 ШАГОВ ДЛЯ ПРОФИЛАКТИКИ ВМД<sup>9</sup>

1. Откажитесь от курения
2. Употребляйте в пищу как можно больше темно-зеленых листовых овощей, таких как шпинат, петрушку, как минимум трижды в неделю
3. Принимайте пищевые добавки, содержащие витамины и минералы, в соответствии с рекомендациями Вашего лечащего врача
4. Если у Вас уже установлен диагноз ВМД, Ваш врач может Вам рекомендовать добавки, содержащие антиоксидантную витаминную формулу – так называемую «формулу AREDS»
5. Употребляйте в пищу рыбу или принимайте пищевые добавки с рыбьим жиром
6. Регулярно занимайтесь физическими упражнениями и поддерживайте нормальную массу тела
7. Ежедневно употребляйте фрукты и орехи
8. Уменьшите потребление рафинированных углеводов (пищу с высоким гликемическим индексом)
9. Контролируйте Ваше артериальное давление и уровень холестерина, чему могут способствовать регулярные физические упражнения и контроль массы тела
10. Используйте солнцезащитные очки на улице, чтобы предотвратить повреждающее действие ультрафиолетового и синего спектра излучения
11. Регулярно наблюдайтесь у офтальмолога не реже 1 раза в год

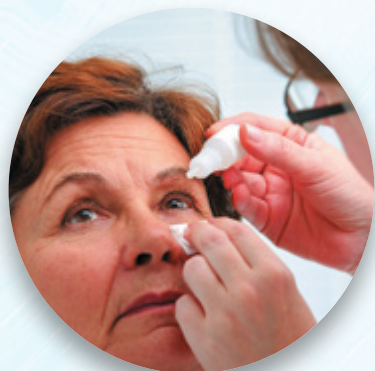## КАК РАСПОЗНАТЬ ВМД?

Диагностика ВМД осуществляется при расширенном офтальмологическом обследовании, которое включает следующие процедуры<sup>6</sup>.



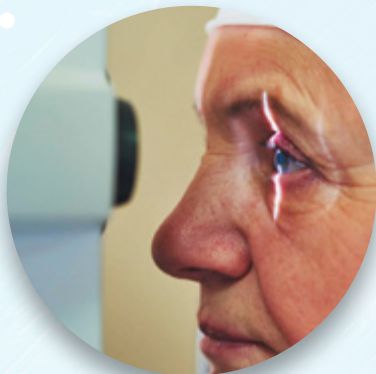### **Измерение остроты зрения (визометрия)**

- Этот тест измеряет с помощью специальной таблицы, насколько хорошо Вы видите буквы на расстоянии
- Результат оценивается в строках или процентах/десятих



### **Офтальмоскопия с расширенным зрачком**

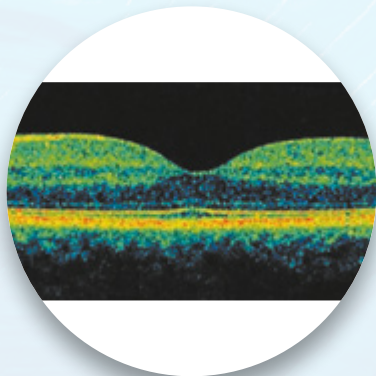
- Сначала применяются капли для того, чтобы расширить зрачок и обеспечить большой обзор, затем с помощью различных специальных оптических приборов осматривается глазное дно



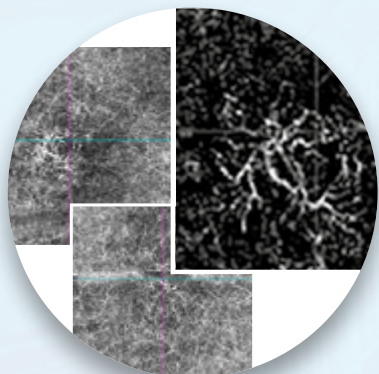
### **Оптическая когерентная томография (ОКТ)**

- Современный метод диагностики, который позволяет получить детальное изображение сетчатки и всех ее слоев (как под микроскопом)

Это бесконтактное обследование, которое без прикосновения к самому глазу регистрирует и позволяет изучить послойное изображение сетчатки, наличие и расположение всех изменений, свидетельствующих о наличии заболевания



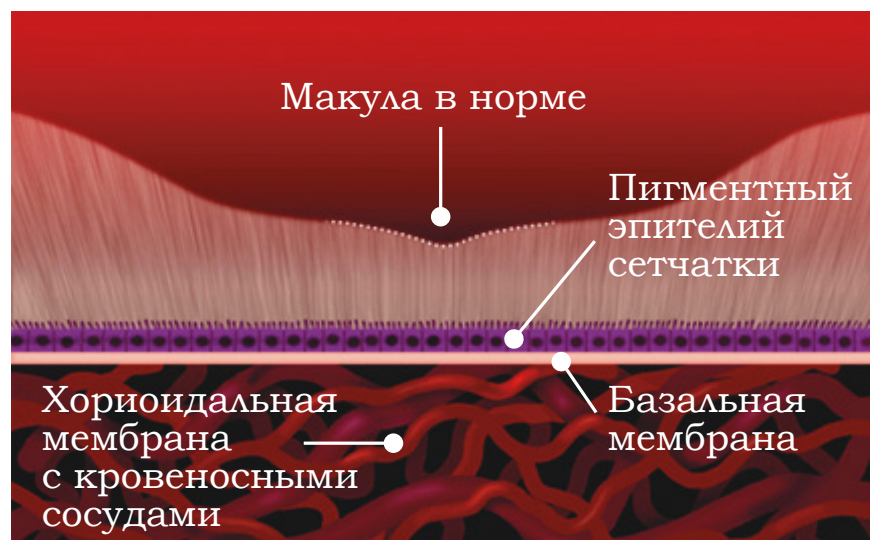
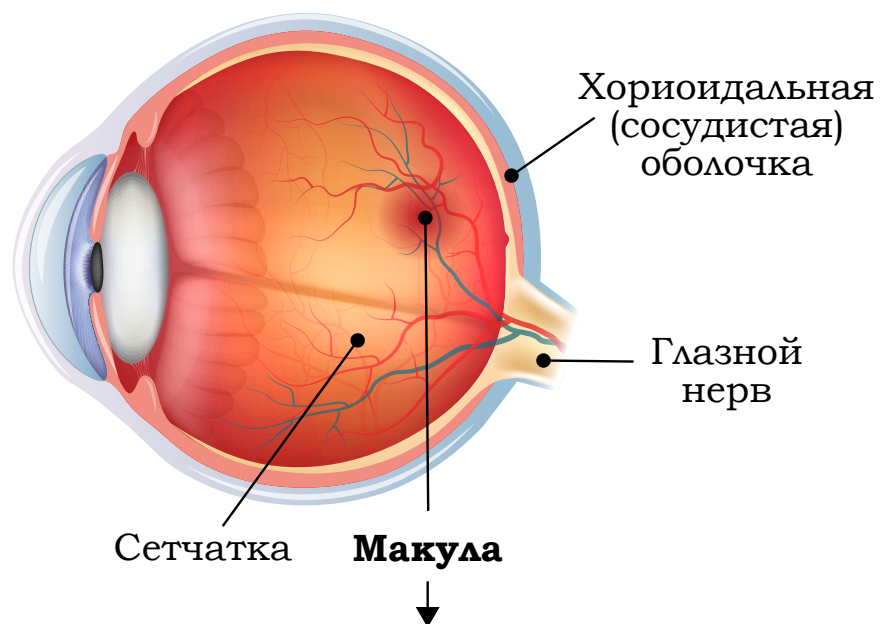
- Результатом обследования является скан – картинка поперечного среза сетчатки, которая позволяет измерить ее толщину, а также выявить жидкость и другие признаки влажной ВМД



### **ОКТ-ангиография**

- Углубленное ОКТ-обследование, которое позволяет более детально оценить тонкую сосудистую структуру сетчатки в норме и при наличии патологических изменений

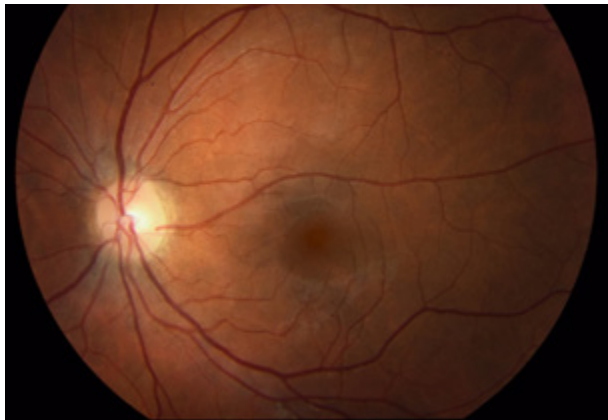
**Рис. 1.**  
Схематичное  
изображение  
сетчатки  
в норме





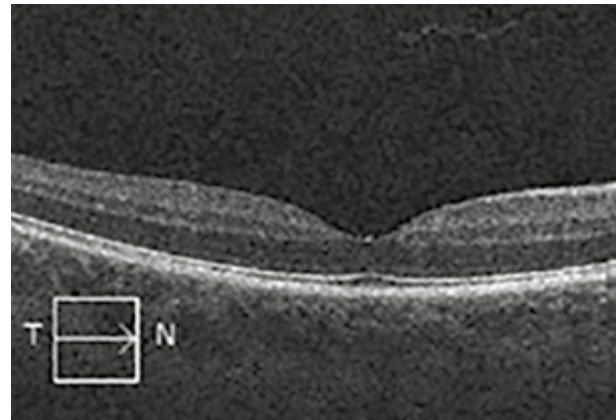
**Рис. 2.**

Картина глазного дна  
в норме



**Рис. 3.**

ОКТ-изображение сетчатки  
в норме



На рис. 1 показано схематичное изображение сетчатки на разрезе в норме, на рис. 2 - как выглядит фото глазного дна в норме, на рис. 3 - ОКТ-изображение сетчатки в норме - профиль сетчатки правильный: контуры ровные, все слои сетчатки прослеживаются четко, нет дополнительных изменений.

## ЧТО ТАКОЕ ТЕСТ АМСЛЕРА?


Тест Амслера является простым и быстрым способом самоконтроля состояния центральной (макулярной) области сетчатки и легко может использоваться в домашних условиях<sup>2</sup>.

Тест может способствовать выявлению изменений в сетчатке на ранних стадиях, а также, когда уже установлен диагноз и проводится лечение, отслеживать течение заболевания, регулярно выполняя тест Амслера.

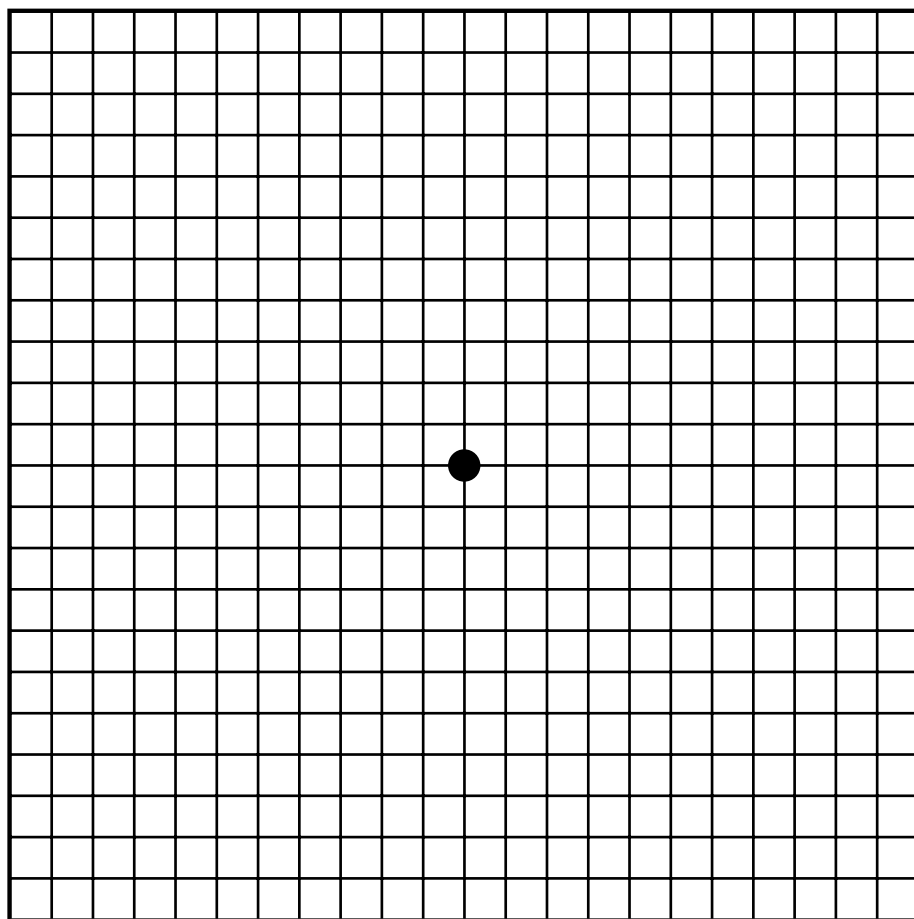
*Тест Амслера является самым распространенным способом самоконтроля. Назван он так по имени Марка Амслера, шведского офтальмолога, который ввел этот тест в практику в середине XX века. Тест похож на часть тетрадного листа в клеточку с точкой в центре.*

### **Как правильно проходить тест Амслера?**

Выполняется он в условиях дневного освещения с расстояния 30 см. Если Вы носите очки, их снимать не нужно. Сначала закрываете один глаз, смотрите на точку в центре, затем – другой.



**Важно  
оценивать глаза  
по отдельности!**



## **На что обращать внимание и что можно увидеть при наличии проблем со зрением, характерных для ВМД?**

Необходимо обращать внимание:

- все ли линии выглядят прямыми от начала и до конца и параллельными, в особенности в центральной части сетки;
- все ли квадратики ровные и примерно равны по размеру;
- видите ли Вы всю сетку четко и без пятен.

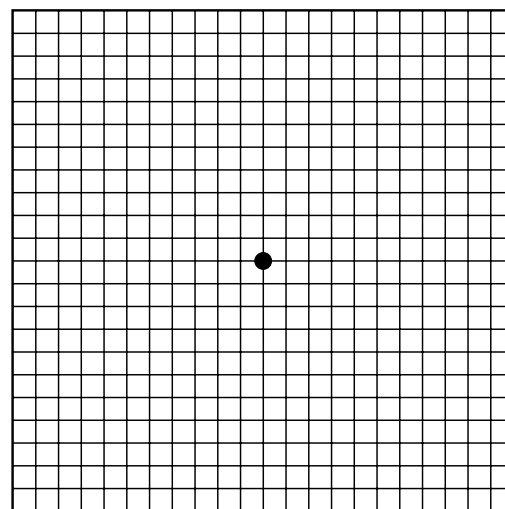

Однако необходимо помнить, что тест Амслера не заменяет осмотров офтальмолога. И если у Вас нет изменений по тесту Амслера, это не означает, что у Вас нет заболевания сетчатки или другого глазного заболевания.



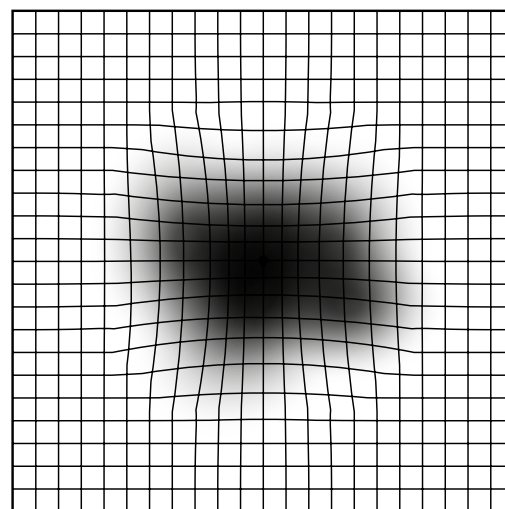
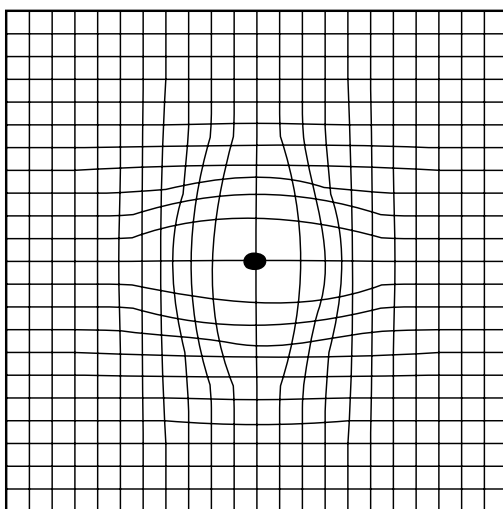

**Следует незамедлительно обратиться к офтальмологу, если Вы отмечаете наличие пятен, если линии сетки кажутся Вам неровными или прерывистыми.**

**Рис. 4.**

Нормальный  
тест Амслера



Искажения и выпадение  
центральных полей зрения

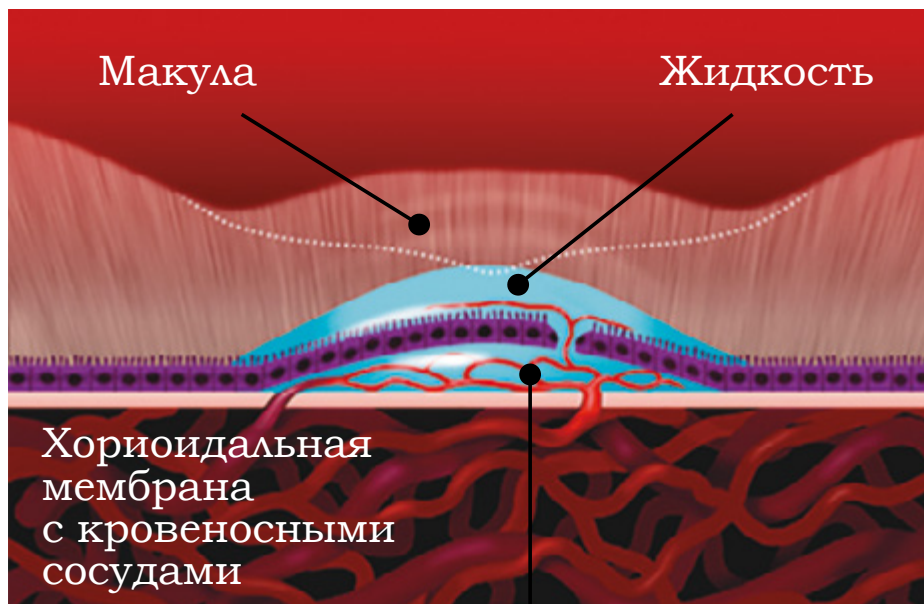


## КАКИЕ ИЗМЕНЕНИЯ ПРОИСХОДЯТ В МОЕМ ГЛАЗУ ПРИ ВМД И ЧТО ОЗНАЧАЕТ «ЖИДКОСТЬ В СЕТЧАТКЕ» ПРИ ВЛАЖНОЙ ФОРМЕ?

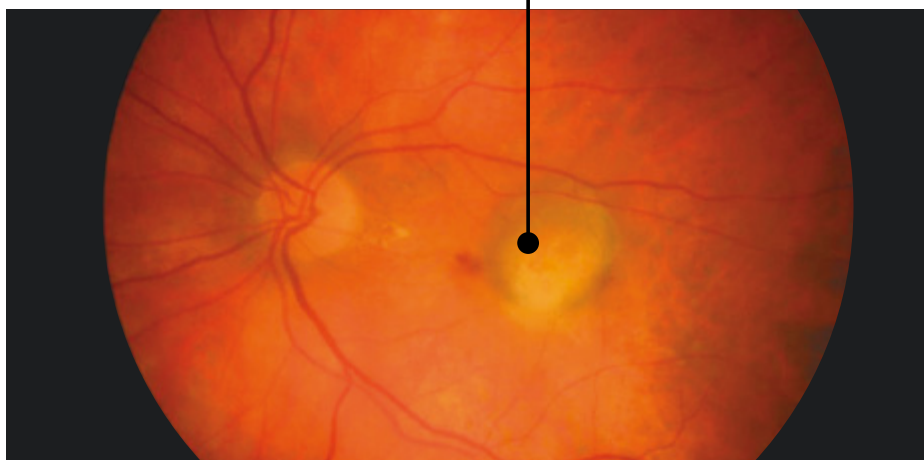Проявлением сухой ВМД являются друзы – отложения продуктов обмена под сетчаткой (пигментным эпителием). Офтальмолог может выявить друзы при углубленном офтальмологическом обследовании с расширением зрачка, а также при «микроскопии» сетчатки с помощью ОКТ. Углубленный анализ сетчатки в режиме ангио-исследования позволяет убедиться в том, что отсутствуют новообразованные сосуды (признаки влажной ВМД).

После рождения человека в норме в глазу не происходит формирования новых сосудов. При **влажной ВМД** происходит образование неполноценных кровеносных сосудов (поэтому она также называется неоваскулярной), которые прорастают под сетчатку в центральной зоне. Поскольку сосуды неполноценные, они могут разрываться, кровоточить, происходит пропотевание жидкости через их стенки. Накапливающаяся жидкость (схематично показана на рис. 5) заполняет межклеточные пространства, оказывает давление на окружающие ткани, что приводит к необратимым изменениям наиболее чувствительных

**Рис. 5.**  
Схематичное изображение сетчатки и картины глазного дна при влажной ВМД



Скопление новых кровеносных сосудов под сетчаткой



нервных клеток – фоторецепторов, отвечающих за центральное четкое зрение. Все это сопровождается нарушениями зрения разной степени выраженности, вплоть до его потери.



**Значение жидкости при ВМД можно суммировать в виде трех основных положений<sup>17</sup>**

- **Влажная ВМД представляет собой хроническое заболевание, которое характеризуется накоплением жидкости в сетчатке**
- **Накопление жидкости приводит к нарушению структуры и функции (зрение) сетчатки**
- **Накопление жидкости связано с прогрессированием ВМД**

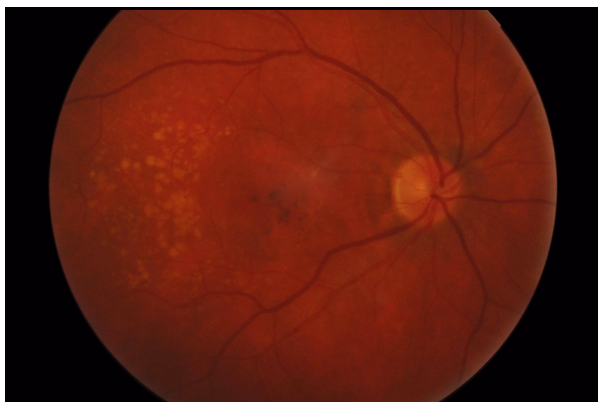**Какие признаки влажной ВМД может обнаружить врач при обследовании?**

На глазном дне есть признаки отека в центральной зоне (рис. 6), что требует дополнительного ОКТ-обследования. По ОКТ четко определяются признаки влажной ВМД – отслоение пигментного эпителия, скопление жидкости под ним (рис. 7 А), а также определяется утолщение и деформация профиля сетчатки (зона красного цвета, обозначающая накопление жидкости (рис. 7 Б,В). В режиме углубленного обследования (рис. 8) определяется клубок новообразованных патологических сосудов, которые являются источником жидкости.



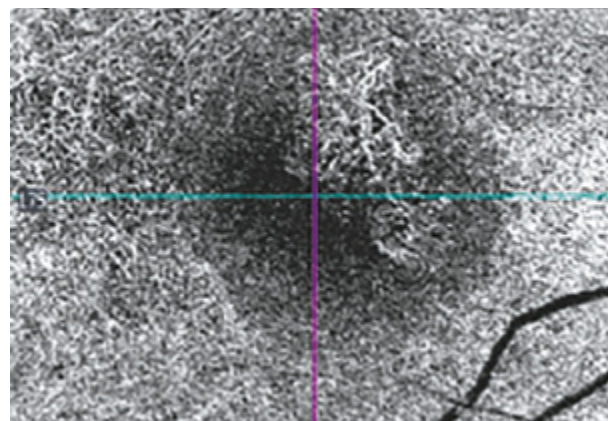
**Рис. 6.**

Картина глазного дна при подозрении на влажную ВМД



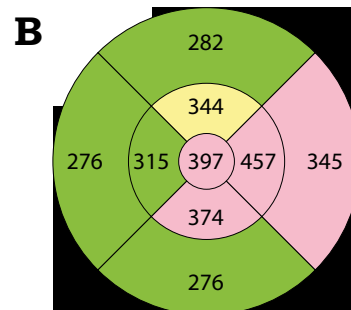
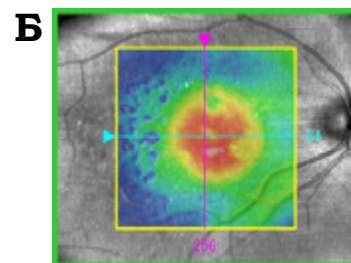
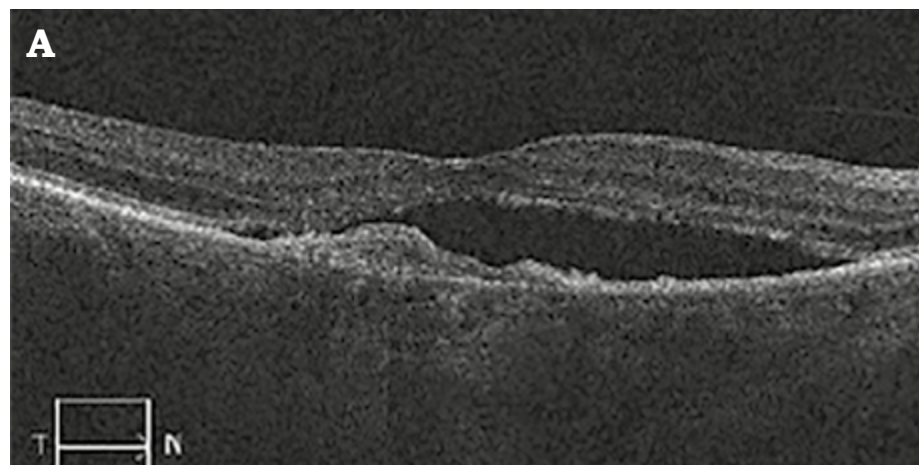
**Рис. 8.**

Результаты ОКТ-ангиографии при влажной ВМД



**Рис. 7.**

ОКТ при влажной ВМД



## КАК ЛЕЧИТЬ ВМД?

Подходы к лечению зависят от того, какая форма макулодистрофии диагностирована – сухая или влажная, а также от сопутствующих офтальмологических заболеваний. Лечение подбирается индивидуально, и его может назначить Вам только лечащий врач.

Помимо изменения образа жизни (повышение физической активности и другие подходы), диеты, обогащенной витаминами и микроэлементами, при сухой макулодистрофии лечащий врач может назначить Вам витаминно-минеральные комплексы для глаз, которые в настоящее время довольно широко представлены на российском рынке.

Если у Вас диагностирована влажная форма ВМД, врач может Вам назначить интравитреальные (внутри глаза) инъекции препаратов, которые подавляют рост патологических сосудов в глазу. Они называются также антиангиогенными или анти-VEGF (анти-ВиДжиЭф) препаратами – ингибиторами VEGF (фактора роста эндотелия сосудов). Эти препараты подавляют рост новообразованных сосудов в глазу и тем самым могут способствовать прекращению «просачивания» жидкости и потери зрения. Инъекции проводятся в условиях операционной. Показания к их назначению определяет только лечащий врач.



**Только Ваш врач может определить частоту посещений для оценки Вашего состояния и необходимость и частоту инъекций!**

## РАЗДЕЛ 2

# СЛОВО ЭКСПЕРТУ

Анжелла Жановна Фурсова – доктор медицинских наук, главный офтальмолог Сибирского федерального округа, заведующая офтальмологическим отделением ГБУЗ НСО «Государственная Новосибирская областная клиническая больница».

Анжелла Жановна – член экспертного совета по патологии сетчатки при Ассоциации врачей-офтальмологов РФ, автор многочисленных (более 50) публикаций по заболеваниям сетчатки, участник ежегодных общероссийских и международных конференций по офтальмологии, а также практикующий специалист, неоднократный победитель конкурса «Врач года» в номинации «врач-офтальмолог».



## ВОПРОСЫ – ОТВЕТЫ



**Как часто встречается ВМД по сравнению с другими заболеваниями глаз?**



В связи с развитием современных методов диагностики и визуализации значительно увеличилась и частота вновь диагностированных случаев возрастной макулярной дистрофии. Ежедневно на территории только Новосибирской области регистрируется более 100 новых случаев ВМД (все ее формы), из которых более трети являются тяжелыми. По данным ВОЗ, частота развития дистрофии сетчатки у лиц старшего возраста составляет до 10-12% в возрасте до 75 лет и 18% в более старшей возрастной группе.



**Как часто и насколько успешно вы лечите ВМД у ваших пациентов?**



Занимаясь ежедневно консультациями и осмотром больных, поступающих для оперативного лечения катаракты, глаукомы и ряда других заболеваний, более чем у 25% из них мы выявляем признаки дистрофии сетчатки. К нам также обращаются пациенты с подозрением на

ВМД по направлению от офтальмологов поликлиник и других специалистов. Тем не менее, несмотря на большое число пациентов, стоит отметить, что с тех пор как стало возможным применение первого препарата для интравитреального введения в 2009 году, мы смогли помочь тысячам пациентов в улучшении и сохранении зрения на многие годы.



**При появлении каких симптомов нужно обращаться к офтальмологу?**



Первыми признаками развития заболевания следует считать появление искажений, неправильных границ предметов, трудностей при чтении, снижения яркости цветового восприятия, необходимости в более ярком свете при работе с мелкими предметами.



**Какие нужны обследования, чтобы точно поставить диагноз «влажная ВМД»?**



Безусловно, стандартом диагностики стала оптическая когерентная томография (ОКТ) – фактически бесконтактное изучение сетчатки под микроскопом. ОКТ позволяет не просто установить наличие заболевания

даже на самых ранних, еще бессимптомных, стадиях, но и определить наличие тех или иных структурных изменений сетчатки, а также различных типов жидкости в сетчатке. Эти изменения позволяют оценивать, как протекает заболевание, насколько эффективно лечение, и выявить обострение заболевания еще до ухудшения зрения. Таким образом, ОКТ является важным объективным методом исследования, неотъемлемым в клинической практике ведения ВМД. При наличии у пациента ВМД одного глаза обязательно рекомендуем использование в домашних условиях сетки Амслера для самоконтроля в домашних условиях, чтобы не упустить поражение второго глаза.



### **Что важно знать пациенту, которому поставили диагноз «ВМД»?**



ВМД – хроническое прогрессирующее заболевание, приводящее к потере центрального зрения. Справиться с ним очень сложно. Но сегодня существуют методы лечения, с помощью которых можно остановить течение заболевания и улучшить или сохранить зрение. Для этого необходимо раннее выявление заболевания, постоянный контроль за его течением с помощью ОКТ и соблюдение режима лечения. Лечение длительное, но только оно может привести к ожидаемым результатам.

При этом следует помнить, что процесс двусторонний, и в течение 5 лет частота поражения второго глаза, по данным статистики, составляет 15%, через 10 лет – 50%, поэтому нужно не забывать контролировать состояние второго глаза для начала своевременного лечения.



**Если у пациента диагностирована влажная ВМД, потеряет ли он зрение?**



Однозначно, к сожалению, без лечения заболевание неминуемо и очень быстро приведет к потере центрального зрения, когда пациент теряет возможность видеть в центре поля зрения, а значит, способность читать, различать лица. Болезнь не ждет... Но если начать лечение, когда еще не произошли необратимые изменения сетчатки и не сформировался рубец в макуле, есть все шансы помочь пациенту.



**В чем основные отличия сухой и влажной форм ВМД?**



Сухая стадия ВМД протекает, как правило, очень длительно, и пациент долго ничего не замечает, и только офтальмолог видит изменения на глазном дне, а частота потери центрального зрения при этой форме составляет

всего 10-15% в среднем за 10-15 лет при развитии обширных атрофических изменений. Влажная же ВМД прогрессирует очень быстро, и пациент может потерять зрение в течение нескольких месяцев или даже недель.



### Что доктор обычно обсуждает с пациентом перед началом терапии влажной ВМД?



Пациент должен понимать, что лечение длительное, сначала не менее трех, а чаще – пяти-шести ежемесячных инъекций, затем с возможностью увеличения периода наблюдения и лечения. Только при таком режиме мы можем рассчитывать на результат. Результат зависит от того, своевременно ли начато лечение, насколько выражены изменения в сетчатке, какие изменения преобладают. Однако в первый год терапии, по данным крупных клинических исследований и собственного клинического опыта, должно быть выполнено не менее 7-8 инъекций.





## Можно ли обойтись без инъекций в глаз при влажной ВМД?



Никаких других доказательных и эффективных методов лечения, кроме интравитреальных инъекций препаратов, способствующих остановке роста новообразованных сосудов в сетчатке и, соответственно, связанных с ним осложнений, нет. Без лечения пациенту грозит необратимая потеря центрального зрения.



## Всем ли пациентам помогают инъекции анти-VEGF препаратов?



При позднем диагнозе «влажная ВМД», когда изменения в сетчатке уже необратимы, например формируется рубец, зачастую пациенту уже нельзя помочь. Эффективность терапии при правильно поставленном диагнозе и своевременно начатом лечении очень высокая (95%-98%), но существует индивидуальная чувствительность к препаратам, и есть пациенты, которым требуется большее количество инъекций и более длительный режим ежемесячной терапии – лишь при этих условиях мы можем добиться желаемого результата.



**Что нужно делать, чтобы лечение было как можно более эффективным (с учетом индивидуальных особенностей пациента)?**



Необходим четкий режим ежемесячных «загрузочных» инъекций, четкий ежемесячный мониторинг состояния сетчатки по данным ОКТ, переход на удлинение режима между инъекциями только при отсутствии активности заболевания и четкое выполнение всех рекомендаций лечащего врача. Нельзя обрывать и прекращать лечение при достижении хорошего результата.



**Как понять, эффективно лечение или нет?**



Существуют так называемые критерии прогноза течения заболевания. И если для пациента основной критерий – повышение зрения, то для врача это – картина сетчатки: уменьшение ее толщины и количества жидкости, наличие изменений, определяющих ее структуру. Поэтому постепенное восстановление параметров сетчатки, происходящее в результате проведения инъекций, очень важно для определения дальнейшего режима лечения и прогноза по зрению.



## Как доктор оценивает снимки сетчатки – результаты ОКТ?



Оптическая когерентная томография – это основной инструмент не только определения свойственных ВМД изменений, но и доказательный метод контроля за динамикой течения заболевания. Мы исследуем по слоям состояние сетчатки, расположение основных изменений, локальные отслойки, кисты, скорость рассасывания жидкости, вызывающей разобщение структур сетчатки. Отдельное внимание мы уделяем тому слою сетчатки, где находятся фоторецепторы – палочки и колбочки, от состояния которых в первую очередь, зависит острота центрального зрения.

Сегодня возможности ОКТ расширены, и в режиме изучения сосудов метод позволяет определять активность заболевания, изучая состояние патологических новообразованных сосудов и их реакцию на проводимое лечение, что очень важно при определении дальнейшего режима терапии.



## Пациент может услышать про «жидкость в сетчатке» – хорошо это или плохо?



В норме в сетчатке нет жидкости. Наличие «жидкости» – это признак влажной ВМД, который, во-первых, помогает в диагностике заболевания, а во-вторых, является проявлением того, что заболевание «активно», и его нужно, соответственно, активно лечить. При этом сколько в сетчатке жидкости, на каком уровне сетчатки она находится, какая она (например, серозная или геморрагическая) – чрезвычайно важные вопросы для определения режима лечения и прогноза восстановления или сохранения зрения.



## Если пациент не замечает изменений по зрению, значит ли это, что эффекта нет?



Если мы начинаем лечить пациента, когда уже есть выраженные изменения, начинается образование рубцовой ткани, есть значимое разрушение фоторецепторов, пациент может замечать очень незначительное улучшение зрения или отсутствие такового. В данном случае лечение направлено на сохранение остаточного зрения и предотвращение полной его потери, если забо-

лечение не будет остановлено. И в этом случае главным ориентиром для нас является как раз картина сетчатки.



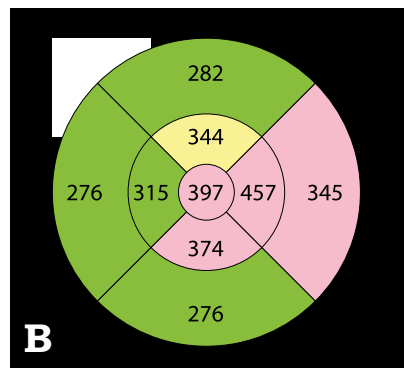
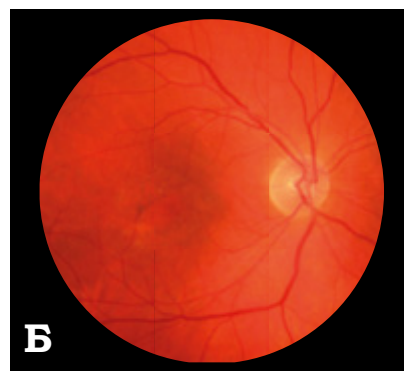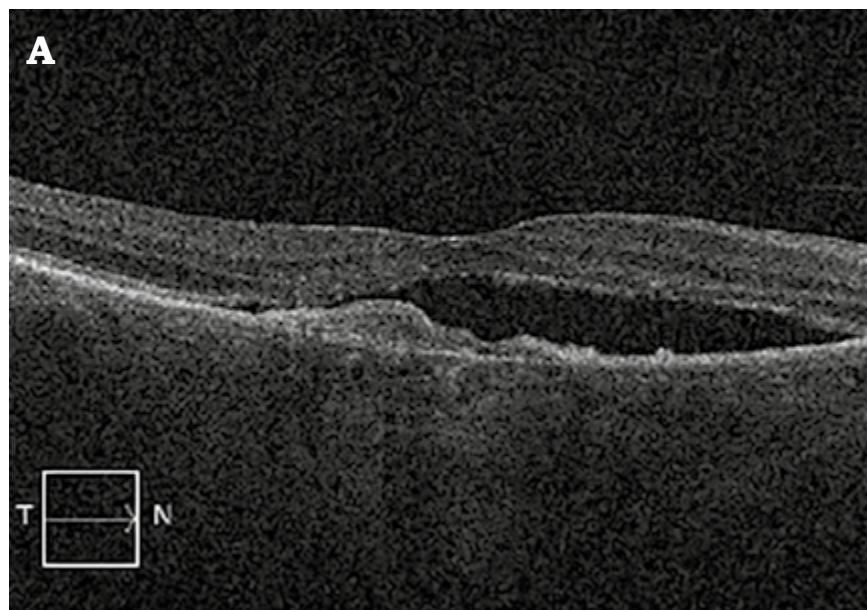
### **Если зрение улучшилось, можно ли не продолжать лечение?**



Максимальное повышение остроты зрения или даже его восстановление происходит после первой, второй или третьей регулярной инъекции, но в сетчатке, как правило, сохраняются еще признаки заболевания, которые при прекращении лечения очень быстро приведут к рецидиву. Каждая новая активизация заболевания приведет к снижению остроты зрения, и уже не удастся достичь первоначального результата. Заболевание носит хронический характер, и только правильный режим лечения с достижением подавления активности заболевания, регулярное наблюдение, следование рекомендациям лечащего врача и поддерживающая терапия в виде уже редких инъекций в последующие годы (ежеквартально или 1 раз в 4-6 месяцев) позволит сохранить и закрепить результат.


**Рис 9. А,Б,В.**

Картина глазного дна и сетчатки при влажной ВМД (до лечения)



**Г.**

Углубленное  
ОКТ-исследование  
(ОКТ-ангио) при  
влажной ВМД



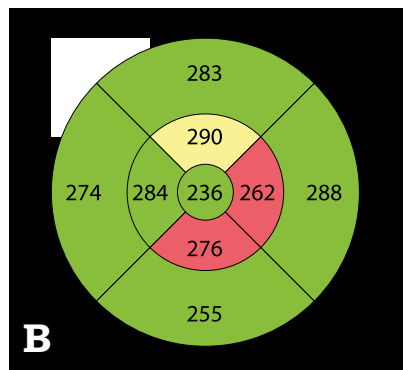
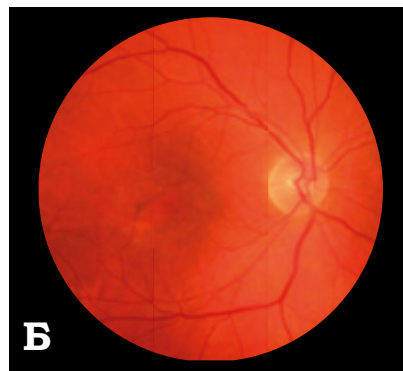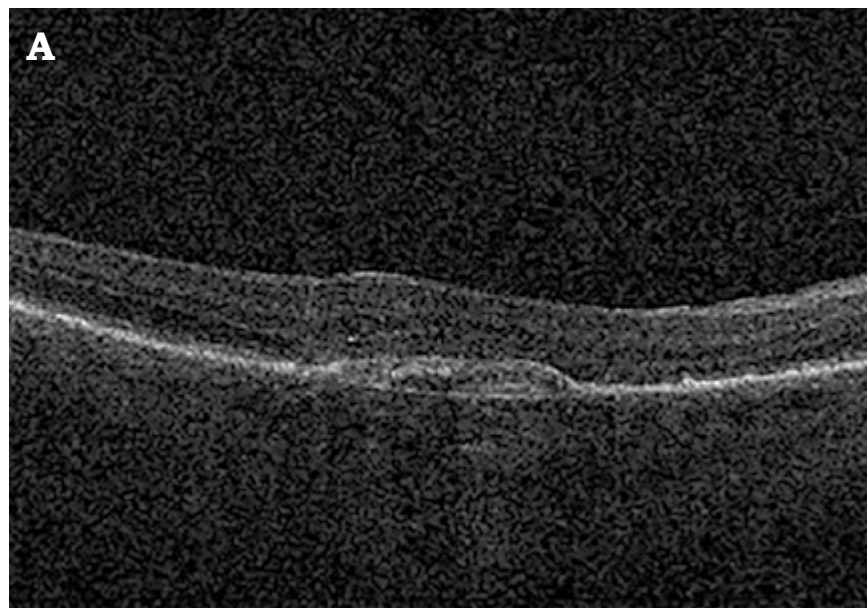
## ПРИМЕРЫ

### **Возможно ли на каком-либо примере показать, как меняется картина сетчатки по результатам обследования при лечении?**

Пациент А., 65 лет, обратился с жалобами на снижение зрения, искривление линий. Он отмечал, что «кривит угол стола, дверные проемы, зебра на пешеходном переходе», и это мешало ему ориентироваться и вести привычный образ жизни, общаться с родственниками. Данные симптомы появились около двух недель назад, после чего пациент обратился к нам. На рис. 9 на глазном дне у пациента с влажной ВМД и снижением зрения до 0,3 (30%) определяется отек в центральной зоне сетчатки (Б), на ОКТ-картине четко видно скопление жидкости в сетчатке и разобщение ее слоев (А), а также утолщение (отек) сетчатки в виде красной зоны (В). Кроме того, при углубленном обследовании с помощью ОКТ-ангио (Г) виден клубок новообразованных патологических сосудов, из которых и «протекает» жидкость, вызывая отек и снижение зрения. После трех стартовых ежемесячных инъекций (рис.10) картина глазного дна приближена к норме (Б), на ОКТ – нормализация толщины сетчатки с частичным восстановлением правильного профиля сетчатки (А,В), а также нормализация сосудистого рисунка, что видно при углубленном обследовании (Г). Описанные результаты у данного пациента сопровождались восстановлением зрительных функций (с 0,3 до 1) – с 30% до 100%.


**Рис 10. А,Б,В.**

Картина глазного дна и сетчатки при влажной ВМД (после трех стартовых инъекций)

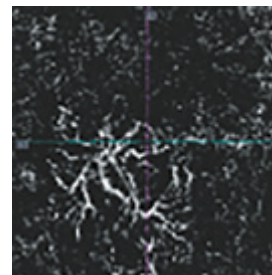



**Г.**

Углубленное ОКТ-исследование (ОКТ-ангио) (после трех стартовых инъекций)



**Ангио 6\*6**



**Ангио 3\*3**



*Таким образом, у данного пациента мы получили первичный благоприятный ответ на лечение, что может быть связано с тем, что он вовремя обратился к специалисту-офтальмологу и выполнял все рекомендации по обследованию и лечению. В последующем пациенту рекомендовано обязательное продолжение наблюдения и лечения, чтобы не допустить рецидивов и контролировать заболевание.*

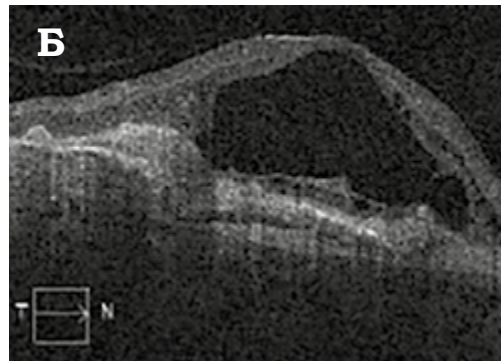
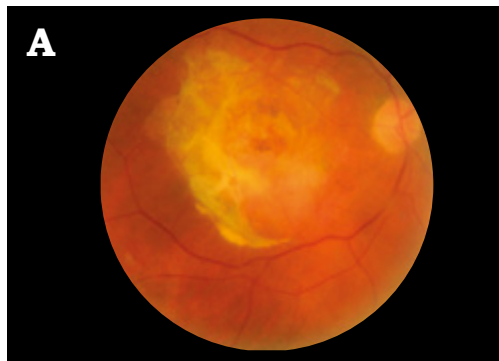
**«...Был эффект, она стала отмечать улучшение. Она вообще себя как-то более уверенно стала чувствовать. Она поняла, что есть метод, что он помогает, что он действенный. Да, чувствовала поуверенней себя»**  
(дочь пациента с влажной ВМД)

### **Могли бы Вы рассказать про другие примеры лечения этой непростой формы заболевания?**

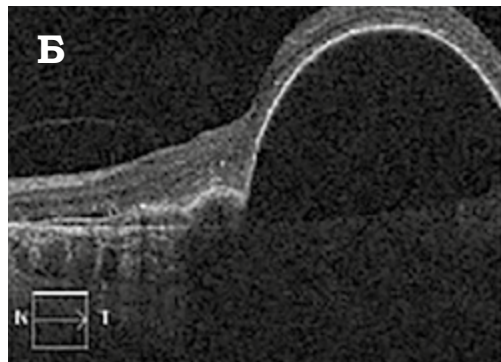
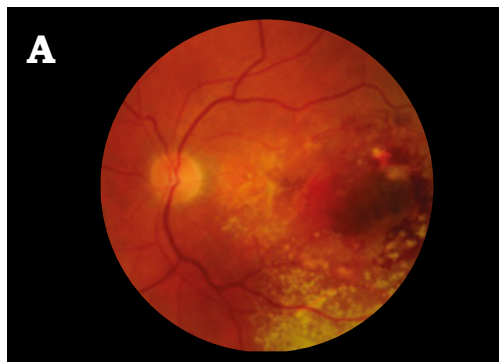
Пациентка Б., 60 лет, обратилась с жалобами на снижение зрения правого глаза, которые отмечает на протяжении последних нескольких месяцев, а также выпадение центральной части поля зрения при рассмотрении предметов левым глазом. Ранее не обращалась, так как считала, что изменения зрения связаны с возрастом.

При обследовании было обнаружено выраженное снижение зрения правого глаза – до 0,02 (2%), и на глазном дне отчетливо

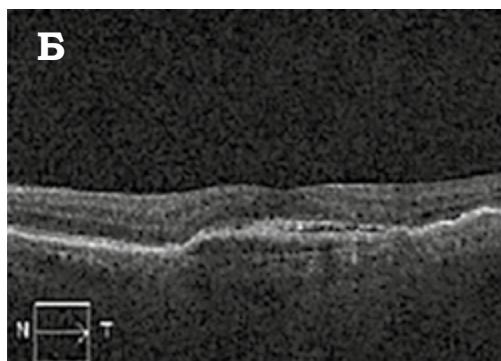
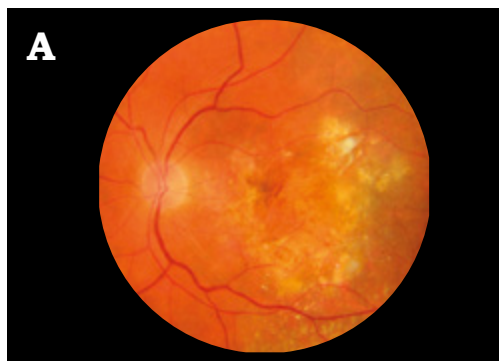**Рис. 11.**



**Рис. 12.**



**Рис. 13.**



видны рубцовые изменения (рис. 11А), а на ОКТ – признаки жидкости (рис. 11Б) – проявления влажной ВМД. На левом глазу сохранялось высокое зрение (1,0), но при ОКТ-исследовании выявлена высокая отслойка пигментного эпителия сетчатки на фоне влажной ВМД – состояние, угрожающее потерей зрения. Было принято решение проводить лечение обоих глаз.

После трех инъекций в оба глаза:

1. Повышение ОЗ на правом глазу до 0,06 (6%) после первой инъекции, отсутствие признаков активности, после последующих двух инъекций сохранялись рубцовые изменения и отсутствовало повышение зрения, поэтому лечение было остановлено.
2. Сохранение 1,0 (100%) на левом глазу, исчезли искажения, но, учитывая сохранение на ОКТ отслойки пигментного эпителия, инъекции были продолжены до пяти, после чего наблюдалось улучшение морфологической картины сетчатки по ОКТ, и пациентке было рекомендовано ежемесячное посещение врача и ОКТ-обследование, чтобы не упустить активацию заболевания.






Однако пациентка не последовала рекомендациям врача и не наблюдалась в ближайшие месяцы, а обратилась только тогда, когда снова снизилось зрение, стали сильными искажения и стало трудно ориентироваться в связи с темным пятном в центре поля зрения единственного хорошо видящего глаза. При обследовании: зрение на левом глазу снизилось на восемь строк – до 0,2 (20%) в связи с кровоизлияниями, которые были видны даже на глазном дне (рис. 12А), и признаками рецидива по ОКТ (рис. 12Б). После

шести ежемесячных инъекций удалось купировать обострение (рис. 13 А,Б), но зрение улучшилось только на одну строку – до 0,3 (30%). В настоящее время пациентка регулярно наблюдается и получает лечение по рекомендации врача.

*Таким образом, как показывает данный пример, субъективные ощущения пациента не всегда являются отражением того, что действительно происходит в сетчатке, поэтому важно следовать рекомендациям лечащего врача по обследованию с помощью объективных методов, в частности ОКТ, которая позволяет обнаружить рецидив заболевания еще до снижения зрения и принять соответствующие меры. В данном случае момент активации заболевания был упущен, и, несмотря на вновь начатое лечение, удалось только незначительно (на одну строку) улучшить зрение. Но пациентка осознала страх потери зрения и изменила свое отношение к заболеванию, регулярно наблюдается и лечится. Кроме того, важно не игнорировать снижение зрения и не списывать это на возрастную норму, так как причины могут быть различными. Правильно разобраться сможет только квалифицированный офтальмолог.*

## ЗАКЛЮЧЕНИЕ

**Что самое главное, на что следует обратить внимание читателю – пациенту с ВМД или его родственнику?**

-  **Влажная ВМД** – хроническое прогрессирующее заболевание, приводящее к потере центрального зрения.
-  **Высок риск поражения второго глаза.**
-  **Единственным доказанным видом лечения** влажной ВМД является антиангиогенная терапия, которая, в зависимости от времени начала лечения, правильности режима и длительности наблюдения и лечения, может сопровождаться восстановлением и сохранением зрения.
-  **Объективным параметром**, на который ориентируется врач при диагностике, выявлении ранних признаков обострения заболевания, даже при отсутствии снижения зрения, является картина сетчатки.
-  **Самым надежным способом оценить картину сетчатки** является оптическая когерентная томография (ОКТ).

## РАЗДЕЛ 3: КАК МНЕ ИЛИ МОЕМУ БЛИЗКОМУ СПРАВЛЯТЬСЯ С ЗАБОЛЕВАНИЕМ?



## **Как оптимально организовать пространство в доме**

Пациенты с низким зрением могут продолжать вести независимый образ жизни, хотя и с ограничениями, выполнять ежедневные задачи и получать удовольствие от жизни.

## **Какой образ жизни мне следует вести? Можно ли мне читать, работать на компьютере, смотреть телевизор?**

В отношении образа жизни: рекомендуется повышение физической активности (прогулки, гимнастика, плавание и другие), нормализация массы тела, уровня артериального давления, холестерина. Важный аспект здорового образа жизни – отказ от курения. Все перечисленные факторы – повышенное артериальное давление, уровень холестерина, избыточная масса тела и ожирение, курение – являются факторами риска заболеваний сердца и сосудов, а также доказанно влияют на развитие и усугубление течения макулодистрофии. Важное значение имеет соблюдение сбалансированной диеты с обязательным включением в ежедневный рацион овощей, фруктов, орехов.

При макулодистрофии нет противопоказаний к обычной зрительной нагрузке: можно продолжать читать, смотреть телевизор.

**«...Зрение – один глаз получше, другой похуже, но дома я хожу без очков, я читаю, вышиваю. Я надеваю очки, чтобы телевизор посмотреть или когда куда-то иду, а так-то я нормально функционирую...»** (Пациентка с влажной ВМД)

## Как оптимального организовать пространство в доме

### 5 основных принципов организации пространства в доме, чтобы адаптировать Ваше пространство к изменениям зрения<sup>19</sup>



#### 1. Безопасность

Если у Вас ВМД, небольшие изменения могут иметь большое значение для Вашей безопасности. Например, для лучшей видимости приклейте яркую ленту на края ступеней лестницы.



#### 2. Цвет и контрастность

Будьте смелыми! Когда идет речь о цвете, яркие цвета лучше, чем пастельные. Может иметь значение даже выбор цвета кружки.



#### 3. Освещение

Осветите предметы вокруг себя! Правильный выбор лампочек и ламп (например, использование ламп с гибкой ножкой) может действительно изменить то, как вы видите.



#### **4. Организация**



Станьте мастером организованности! Когда Вы привыкнете класть вещи (такие как ключи, очки) в одно и то же место, Вы всегда будете знать, где их найти.

---

#### **5. Приспособления при низком зрении**



Дома Вы всегда можете держать под рукой предметы, которые помогут Вам ориентироваться проще и безопаснее, например увеличительные стекла, яркие клейкие ленты и даже клейкие бумажки для заметок.

---

## КУХНЯ

Чувствуйте себя уверенно на кухне!



*«Несмотря на снижение зрения, Вы можете получать удовольствие от приготовления пищи. Небольшие модификации и некоторые новые приспособления помогут более легко и безопасно ориентироваться на кухне. Кроме того, использование ярких и крупных кружек, таймеров, контрастных досок для нарезки может быть интересным и доставлять удовольствие»<sup>10</sup>*

- Используйте нескользящие покрытия на полу или коврики либо двусторонний скотч для их дополнительного закрепления
- Избегайте сложных рисунков на полу: предметы легче увидеть на однотонной поверхности; кроме того, однотонная окраска способствует улучшению восприятия, баланса и поможет не поскользнуться
- Создайте порядок и систему расположения предметов на кухне, чтобы Вы всегда знали, где их найти
- Используйте разноцветные клейкие листики с надписями на часто используемых предметах
- При использовании ножа применяйте специальные защитные приспособления для пальцев или устойчивые к порезам перчатки, а также разделочную доску контрастного цвета
- Используйте кухонные приборы, оснащенные таймерами и звуковыми сигналами
- Обеспечьте сфокусированное освещение там, где Вы занимаетесь приготовлением пищи
- Уменьшите оконные блики с помощью специальных жалюзи или штор

## ВАННАЯ КОМНАТА



– важное личное пространство, с которого начинается и которым заканчивается день. Благодаря небольшим изменениям пользоваться этим пространством может быть легче и безопаснее.

- Так же, как и в других частях дома, используйте нескользкие поверхности, например коврики для ванной с резиновым покрытием
- Чтобы избежать потери равновесия, установите специальные поручни в душе, ванной и около туалета
- Используйте электрические бритвы вместо обычных
- Используйте емкости разного цвета и формы (например, для шампуня и кондиционера), а также аксессуары для ванной (губки, полотенца и др.) ярких цветов, чтобы было проще различать их, и сгруппируйте наиболее часто используемые предметы в одном месте
- Установите автоматическое включение света, когда вы заходите в ванную, а также дополнительные источники света (возможно, даже работающие на батарейках)
- Используйте зеркала с увеличением
- Чтобы обозначить края ванной, можно использовать клейкую контрастную ленту

## СПАЛЬНЯ



– еще одно важное личное пространство, которое также можно обустроить, чтобы с удовольствием проводить в нем время, сделав его более удобным и безопасным.

- Убедитесь, что к каждому предмету мебели в спальне есть достаточно широкий проход
- Носите нескользящие тапочки или другую нескользящую и жесткую домашнюю обувь
- Используйте разделители для вешалок (Вы можете даже сделать сами из картона), чтобы вещи в шкафу легко можно было найти
- Сгруппируйте вещи по типам и цветам
- Используйте часы, которые озвучивают время
- Постарайтесь использовать яркие контрастные цвета и в спальне: они лучше видны, чем пастельные
- Используйте клейкую ленту контрастных цветов, чтобы выделить ручки шкафов и даже выключатели
- Установите телефон с крупными кнопками на прикроватный столик, чтобы им было легко воспользоваться в случае срочной необходимости
- Держите ручной электрический фонарик около кровати, чтобы им всегда можно было воспользоваться при недостатке света, если необходимо осветить дорогу

## ГОСТИНАЯ



– место для расслабления, отдыха, иногда – работы, и оно может быть более комфортным для приятного времяпровождения.



- Избегайте низких предметов, таких как кофейные столики. Если Вам необходим такой столик, предпочтительно, чтобы у него были закругленные края
- Не размещайте провода на пути
- Постарайтесь избавиться от небольших ковриков или закрепите их двусторонней клейкой лентой
- Храните часто используемые предметы (пульты, ключи и др.) в одном месте и возвращайте их на то же место
- Используйте предметы, например компьютерные аксессуары, размера больше обычного: клавиатуры с крупными кнопками, большой монитор и т.д.
- Держите рядом увеличительные стекла различной силы увеличения – они могут пригодиться Вам, чтобы справиться с различными задачами, такими как чтение, просмотр телевизора
- Предпочтительно, чтобы мебель контрастировала с полом и была однотонной
- Используйте яркую ленту, клейкие листики и т.д.
- Избегайте бликов от оконных стекол за счет использования регулируемых штор или жалюзи, а также поместите телевизор на расстоянии от окон или источников света

## Список предметов, которые могут быть полезны для адаптации Вашего пространства

---



Разноцветные стикеры (клеящие листики) или лак для ногтей для маркировки предметов

---



Клейкая лента контрастных цветов

---



Ручной электрический фонарик

---



Предметы (настольная лампа) и устройства (осветительные элементы с датчиком движения) для дополнительного освещения



Увеличительные стекла



Часы, таймер, весы с голосовым режимом



Телефон с крупными кнопками



Разноцветные и разной формы аксессуары для кухни и ванной комнаты

## **Если у близкого диагностирована ВМД<sup>11</sup>**

Адаптация к низкому зрению является очень непростой задачей. При нарушениях зрения многие пациенты испытывают чувство изоляции и депрессию. Они даже могут чувствовать отчаяние из-за того, что становится труднее справляться с повседневными делами. Многие виды задач, такие как спорт, некоторые виды хобби, становятся практически невыполнимыми.

### **Что означает помогать близкому с ВМД?**

Когда у близкого человека развиваются нарушения зрения, друзья и члены семьи зачастую не понимают, чем они могут помочь или в чем от них ожидается помощь, следствием чего может быть гиперопека или устранение от помощи. Важно, чтобы близкие со снижением зрения, с одной стороны, просили о помощи, если она необходима, но, с другой стороны, стремились к независимости. Открытый диалог между пациентами и их близкими является основой более глубокого взаимопонимания.

Пациентам с нарушениями зрения может потребоваться помощь в следующих вопросах:

- адаптация домашней обстановки с тем, чтобы лучше ориентироваться и сделать ее более безопасной
- приготовление пищи
- запись на прием к врачу и непосредственно посещение врача

- другие посещения
- уборка в доме
- социальные активности
- прогулки

Пациенты могут обратиться за помощью по этим вопросам, при этом их друзьям и родственникам следует иметь в виду, в чем их помощь может быть необходима.

Наиболее важной для пациентов с нарушениями зрения является адаптация к повседневным трудностям и возможность справляться с ними, не испытывая негативных эмоций. Как бы это странно ни звучало, для того чтобы оставаться как можно более независимым, требуется помощь – врачей и специалистов по зрительной реабилитации, волонтеров, близких.

### **Какие вопросы можно задать лечащему врачу, если у меня или моего близкого диагностирована ВМД<sup>15</sup>**

Важно, чтобы Ваш лечащий врач внимательно выслушал Ваши вопросы, и Вам также необходимо убедиться, что Вы точно поняли, что доктор рассказал о Вашем состоянии, плане лечения и необходимых действиях. Ниже приведены некоторые вопросы, которые Вы можете задать.

## **Вопросы о заболевании**

- Какое у меня заболевание?
- Что привело к его возникновению?
- Насколько мое заболевание повлияет на зрение?
- Необходимо ли мне вносить какие-либо изменения в повседневную жизнь?
- За какими симптомами мне необходимо наблюдать и что делать, если они появляются?

## **Вопросы об обследовании**

- Какое обследование мне необходимо пройти сейчас и какие потребуются в будущем?
- Какую информацию Вы планируете получить из обследований?

## **Вопросы о лечении**

- Какое лечение Вы мне порекомендуете? Почему?
- Когда начнется лечение и как долго оно будет продолжаться?
- Что мне нужно знать о назначаемом препарате?
- Каковы преимущества и недостатки данного лечения?
- Существуют ли другие терапевтические опции?

## Чтобы запомнить все рекомендации доктора

---



Делайте пометки во время приема

---



Попросите Вашего близкого прийти с Вами на визит к доктору: они могут делать пометки, помогать задавать вопросы или просто поддерживать Вас своим присутствием

---



Попросите доктора зафиксировать ключевые рекомендации

## СПИСОК ЛИТЕРАТУРЫ

1. Клинические рекомендации «Макулярная дегенерация возрастная». Межрегиональная общественная организация «Ассоциация врачей-офтальмологов». <http://avo-portal.ru/doc/fkr/item/398-voznrastnaya-makulyarnaya-degeneratsiya>. [Электронный ресурс]
2. Amsler chart to check your sight. American Macular Degeneration Foundation. <https://www.macular.org/amsler-chart> Accessed Nov, 21 2019.
3. Caring for someone else. <https://www.brightfocus.org/macular/caregiving> Accessed Oct 30, 2019.
4. Chakravarthy U., Wong T.Y., Fletcher Y., et al. Clinical risk factors for age-related macular degeneration: a systematic review and meta-analysis. *BMC Ophthalmol.* 2010; 10: 31.
5. Cheung C.M., Laude A., Yeo I., et al. Systemic, Ocular and Genetic Risk Factors for Age-related Macular Degeneration and Polypoidal Choroidal Vasculopathy in Singaporeans. *Sci Rep.* 2017; 7: 41386.
6. Facts about age-related macular degeneration. National Institutes of Health, National Eye Institute <https://www.nei.nih.gov/learn-about-eye-health/eye-conditions-and-diseases/age-related-macular-degeneration> Accessed Nov 21, 2019.
7. Gottlieb JL. Age-related macular degeneration. *JAMA.* 2002; 288: 2233-2236.
8. Jager R. D., et al. Age-related macular degeneration. *N Engl J Med.* 2008; 358(24): 2606–2617.
9. Knobbe C.A. Macular degeneration prevention. <https://www.allaboutvision.com/conditions/amd-prevention.htm> Accessed Nov, 19 2019.



10. Macular Degeneration Association. <https://macularhope.org/> Accessed Sep 28, 2019.
11. Macular Degeneration: Home & Personal Safety. <https://www.brightfocus.org/macular/home-safety> Accessed Nov 24, 2019.
12. Macular Degeneration: Prevention & Risk Factors. <https://www.brightfocus.org/macular/prevention-and-risk-factors> Accessed Nov, 30 2019
13. Prevention of Blindness and Visual Impairment. WHO website. <http://www.who.int/blindness/causes/priority/en/index7.html>. Accessed October 2018.
14. Risk Factors for Macular Degeneration. American Macular Degeneration Foundation website. <https://www.macular.org/risk-factors>. Accessed October 2018
15. Talking to Your Eye Doctor <https://www.nei.nih.gov/learn-about-eye-health/healthy-vision/finding-eye-doctor/talking-your-eye-doctor> Accessed Nov 30, 2019.
16. Understanding Your Disease. Quick Facts About Age-Related Macular Degeneration. <https://www.brightfocus.org/macular/information> Accessed Nov, 19 2019.
17. Wet Macular Degeneration <https://www.mayoclinic.org/diseases-conditions/wet-macular-degeneration/symptoms-causes/syc-20351107>
18. Wong W.L., Su X., Li X., et al. Global prevalence of age-related macular degeneration and disease burden projection for 2020 and 2040: a systematic review and met analysis. *Lancet Glob Health*. 2014; 2: 106-116.
19. Update Your Home Using Our 5 Key Principles to Living With Wet AMD. <https://www.myhomeinsightkit.com/#> Accessed Oct 24, 2019.





Материал не является рекомендацией к лечению и не подменяет собой консультацию специалиста.

Пожалуйста, обратитесь к своему лечащему врачу для получения квалифицированной медицинской помощи.

Использованные изображения не являются изображениями реальных пациентов.

Данный материал предназначен для распространения на территории РФ.

Материал подготовлен при поддержке  
ООО «Новартис Фарма»

ООО «Новартис Фарма»  
Россия, Москва, 125315,  
Ленинградский проспект, 70,  
Телефон: +7(495) 967-1270, Факс: +7(495) 967-1268  
[www.novartis.ru](http://www.novartis.ru)

466645/GENMED/DIG/06.22/0